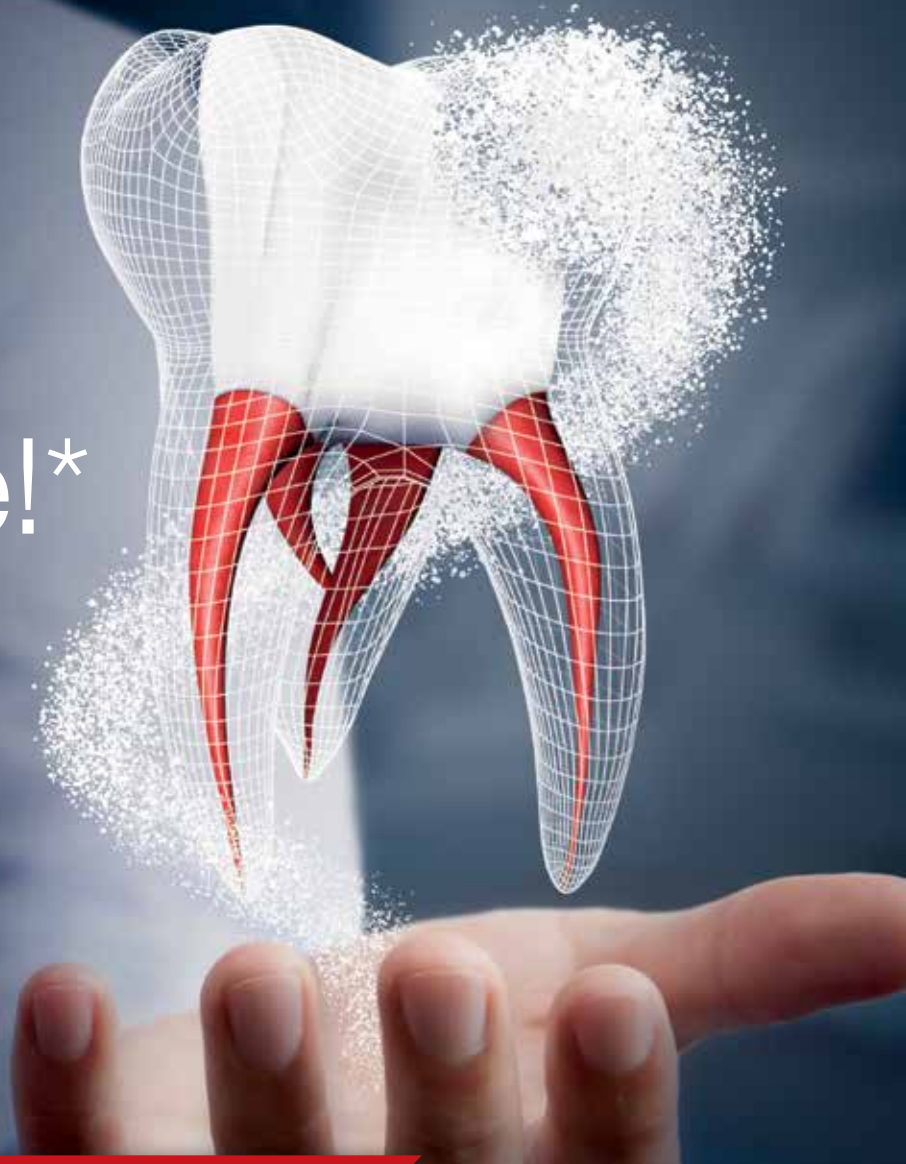

NOVÉ

Zvrátí
Nezvratné!*



Irreversibilní Pulpitida

ACTIVE
BIOSILICATE
TECHNOLOGY

Biodentine™

Náhrada dentinu



*Pokud není možné dosáhnout hemostáze po kompletní pulpotomii, měla by následovat pulpektomie a ošetření kořenového kanálku, v případě že lze zub rekonstruovat. (ESE Position Paper, Duncan et al. 2017)

Biodentine™ zachová pulpu, **DOKONCE** při výskytu symptomů ireversibilní pulpitidy



95%
klinická
úspěšnost

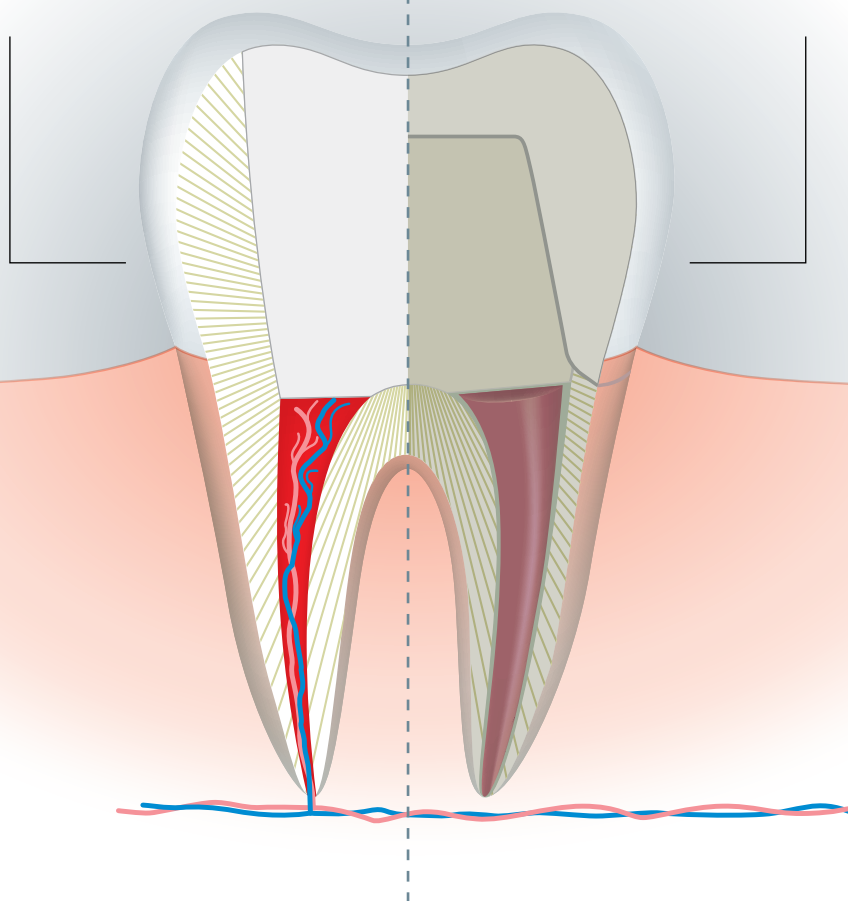
Terapie pro vitální pulpu

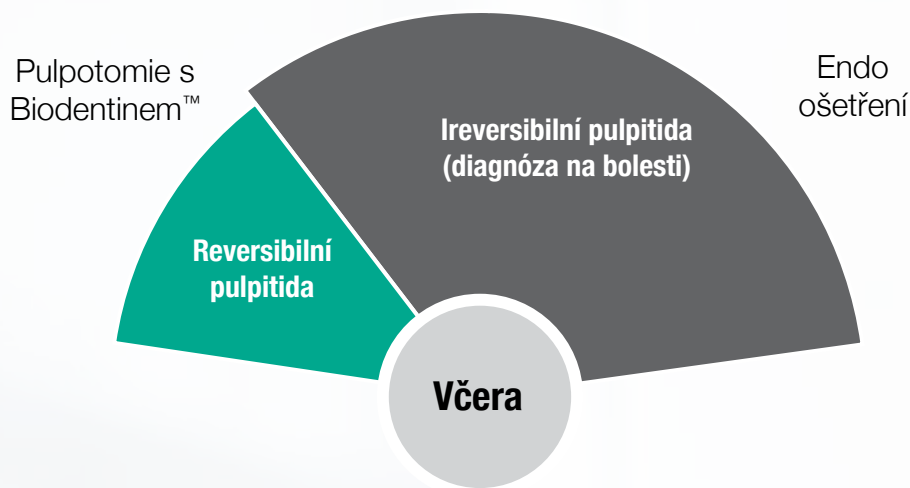
Pokud použijete
Biodentine™

Minimálně invazivní
terapie pro vitální pulpu

Pokud NE

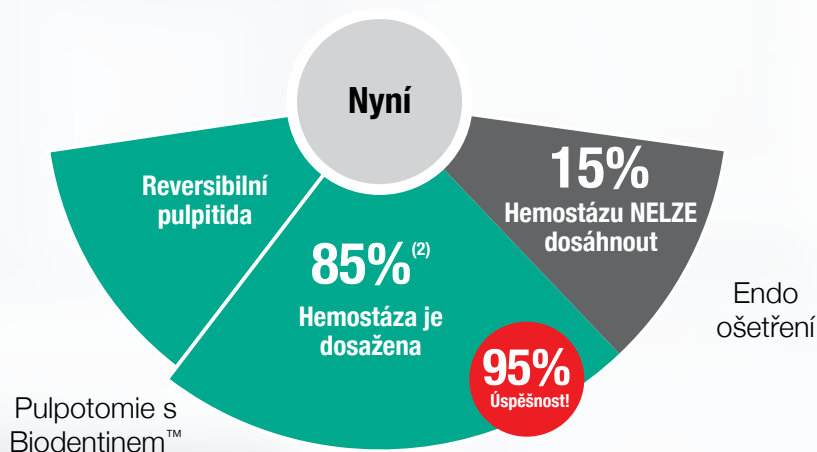
Ošetření kořenového
kanálku





Pulpotomie + Biodentine™

Může ušetřit až 85% zubů vykazujících znaky ireversibilní pulpitidy⁽²⁾



Podpořeno doporučeními ESE

“ Po expozici pulpy, během krytí pulpy, částečné pulpotomie nebo úplné pulpotomie, by měl být před definitivní výplní umístěn přímo na exponovanou pulpu cement na bázi křemičitanu vápenatého, tuhnoucí i ve vlhkém prostředí.⁽⁶⁾

Schváleno rozšíření indikací pro CE*

- Návod k Biodentinu byl doplněn o nejnovější doporučení
- Schválena možnost ošetření pro ireversibilní pulpitidu

Biodentine™ klinicky

Minimálně

invasivní ošetření
pro zachování zubní
struktury

Okamžité uvolnění od bolesti

pro Vaše
pacienty⁽¹⁾

Terapie pro vitální pulpu

- **standardní vývoj kořene** u zubů s nedokončeným vývojem⁽²⁾
- **úplné** vytvoření dentinového můstku⁽³⁾

Silná pečetící
schopnost díky
infiltrací tubulů⁽⁴⁾

Mineralizace
dentinových
struktur⁽⁴⁾

Alkalické pH
(>11) omezující růst
bakterií⁽⁵⁾

Žádné zbarvení
zubů

výhody



Ověřeno klinickými studii^(1, 2, 7)

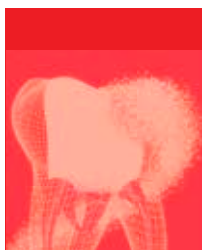
3 klinické studie od roku 2017

114 ošetřených zubů

95,6% průměrná úspěšnost


Klinická úspěšnost
pulpotomií po ireversibilní pulpitidě s Biodentinem™

100%



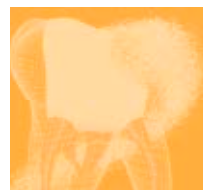Taha
2018

100%



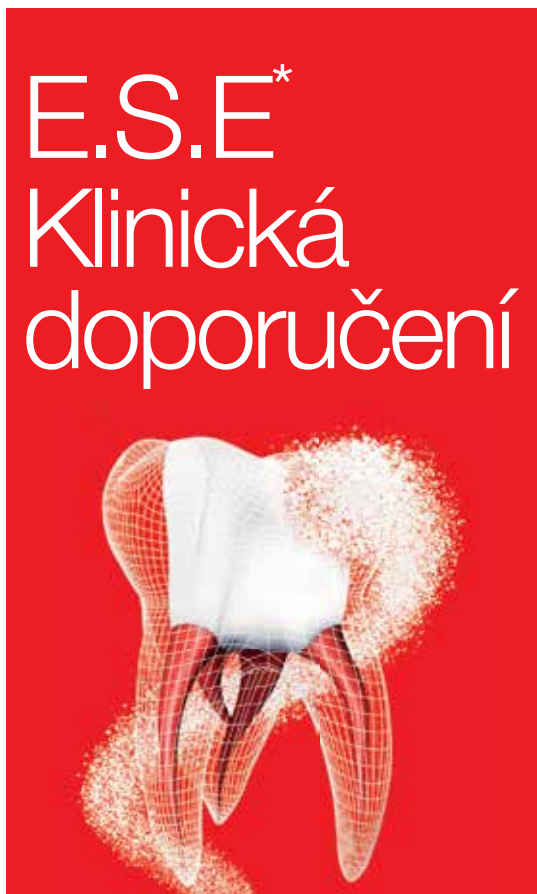Taha
2017

87%



Uesrichai
2019

Zvládání zanícené exponované pulpy

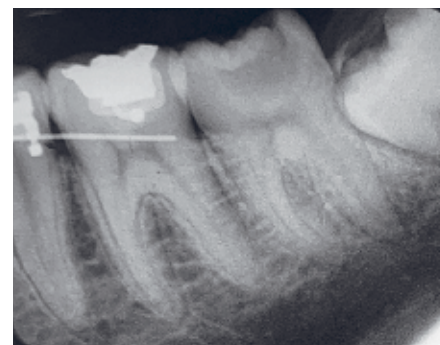

- ▶ Pro překrytí hlubokých kazivých lézí u třídy II by měl být použit posílený protokol; zahrnující zvětšení, desinfekční výplach a aplikaci cementu na bázi křemičitanu vápenatého tuhnoucí i ve vlhkém prostředí.
- ▶ Exponovaná kazivá léze se symptomy indikující ireversibilní pulpidu by měla být ošetřena asepticky pulpotomií, pokud není použit kofferdam a nástroje jsou kontaminované během odstraňování kazu.
- ▶ Alternativně lze úspěšně provést úplnou pulpotomii aseptickými technikami v případech, kde je částečně reversibilní pulpidita v korunkové části pulpy.

* Evropská společnost Endontologie

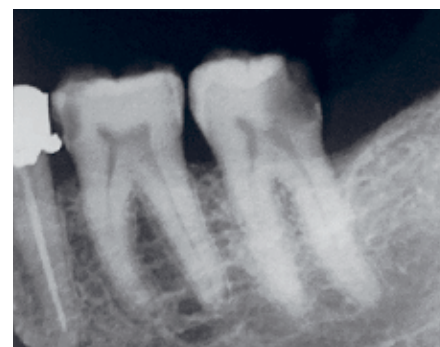Biodentine™: Klinické případy

Devatenáctiletý pacient si stěžuje na silnou bolest na dolní levé sedmičce. Hluboký okluzně-bukální kaz odhalující pulpu na periapikálním rentgenovém snímku. Zub je citlivý na poklep, reakcí na studenou zkoušku je zvýrazněná přetrvávající bolest ve srovnání s kontrolou. Byla provedena úplná pulpotomie, hemostázy bylo dosaženo za 4 minuty. Biodentine byl umístěn jako krycí materiál a zub byl dostaven pomocí lineru a pryskyřičného kompozitu. Po 12 měsících je zub asymptomatický, s normální periapikální architekturou.



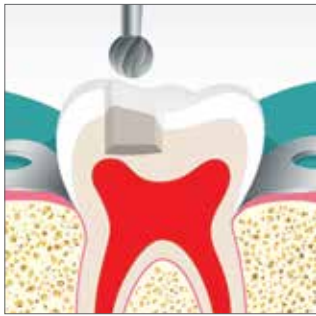Předoperační stav

Žena ve věku 45 let si stěžuje na silnou bolest v dolní levé sedmičce. Při vyšetření není zub citlivý na poklep, má hluboký distální kaz s exponovanou pulpou na periapikálním rentgenovém snímku. Zub reagoval na studenou zkoušku se zvýrazněnou přetrvávající bolestí ve srovnání s kontrolou. Byla provedena úplná pulpotomie a hemostázy bylo dosaženo za 4 minuty. Biodentine byl použit jako krycí materiál a zub byl následně dostaven pomocí lineru a kompozitní pryskyřice. Po 12 měsících je zub asymptomatický s normální periapickou architekturou.

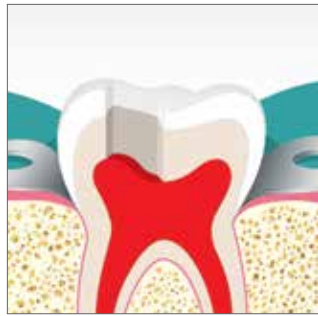

Předoperační stav

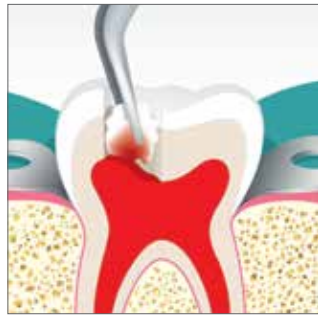Biodentine™: Postup krok za krokem



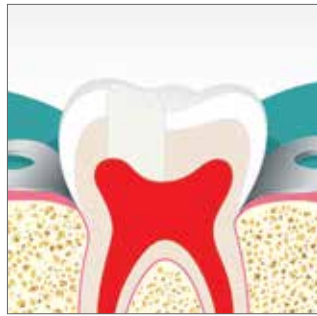Provedte exkavaci kazu, nejdříve vypláchněte 5% hypochloridem sodným, potom použijte běžný karbidový/diamantový vrtáček.



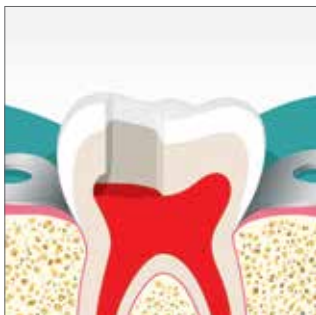Nechejte pulpu odhalenou a ponechejte ji krváčet.



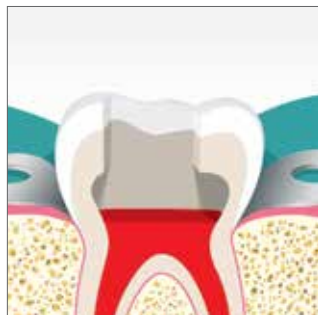Zastavte krvácení pomocí bavlněné peletky namočené do 5% hypochloridu sodného.



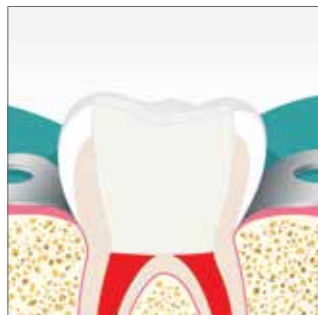Pokud dostanete krvácení pod kontrolu do 5ti minut, zaplňte kavitu Biodentinem™ a převrstvěte finální sklovinnou pryskyřicí během 6 měsíců.



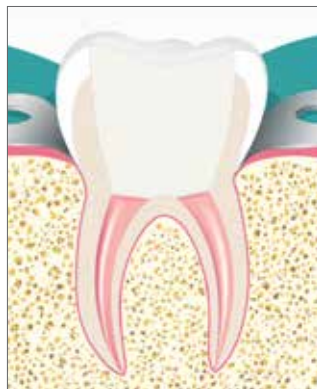Pokud ne, odstraňte část pulpy (částečná pulpotomie) a zopakujte pokus zastavit krvácení během 5ti minut.



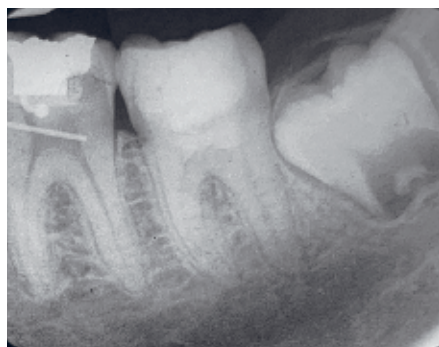Provedte postupnou pulpotomii dokud nedostanete krvácení pod kontrolu během 5ti minut.



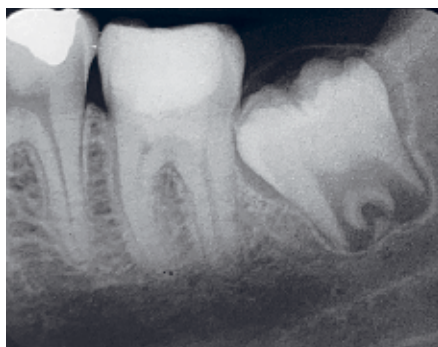V okamžiku kdy jsou vstupy do kořenových kanálků viditelné (úplná pulpotomie) a krvácení bylo zastaveno do 5ti minut, zaplňte kavitu Biodentinem™ a převrstvěte sklovinným kompozitem během 6ti měsíců.



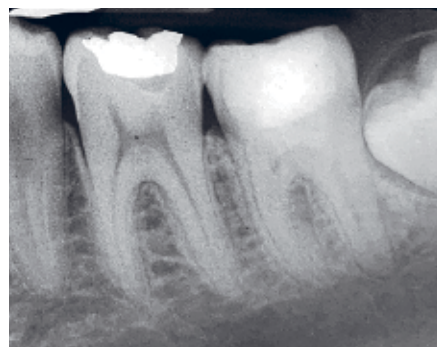Pokud není možné zajistit kontrolu krvácení během 5ti minut, proveďte ošetření kořenového kanálku na zubu.



Okamžitý stav po ošetření

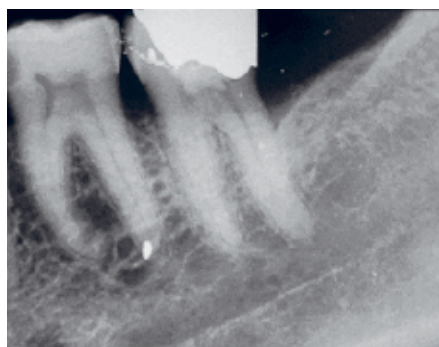


Kontrola po 6ti měsících

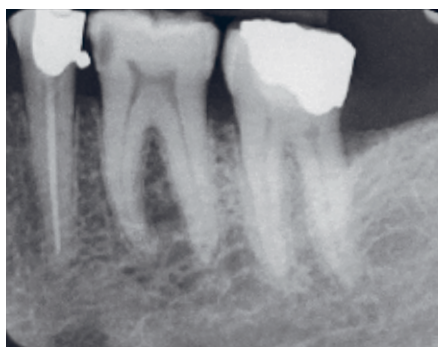

Kontrola po 12ti měsících

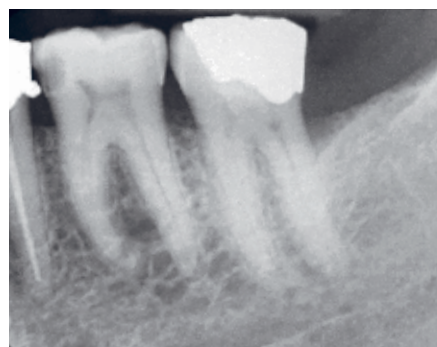Klinické případy: Dr. Nessim Tahar, Jordánsko



Okamžitý stav po ošetření



Kontrola po 6ti měsících



Kontrola po 12ti měsících

Klinické případy: Dr. Nessim Tahar, Jordánsko

Reference

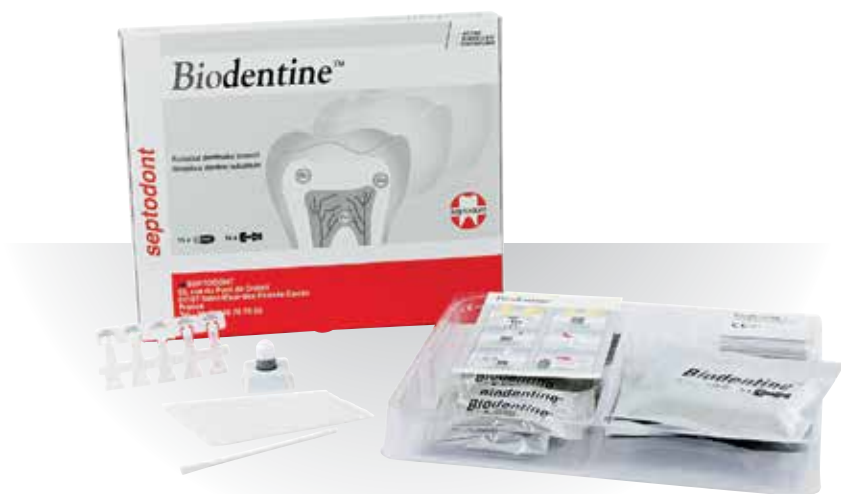

| Author | Název | Časopis | Rok | Ref. |
|----------------------------|--|----------|------|------|
| Taha & Abdelkader | Výsledky úplné pulpotomie s použitím Biodentinu u dospělých pacientů se symptomy indukujícími ireversibilní pulpitidu | IEJ | 2018 | 1 |
| Taha & Abdelkader | Úplná pulpotomie s Biodentinem u symptomatických mladých permanentních zubů s exponovanými kazy | JOE | 2018 | 2 |
| Bakhtiar | Reakce lidské pulpy na léčbu parciální pulpmií pomocí TheraCalu ve srovnání s Biodentine™ a ProRoot MTA: Klinické testování | JOE | 2017 | 3 |
| Atmeh | Interakce na dentin-cementovém rozhraní: křemičitany vápenaté a polyalkenoáty | JDR | 2012 | 4 |
| Parker, Schneegurt a spol. | Microbiologie | Openstax | 2016 | 5 |
| Duncan a spol. | Prohlášení o pozici Evropské společnosti endodontologie: postup pro léčení hlubokých kazů a exponované pulpy | IEJ | 2017 | 6 |
| Uesrichai a spol. | Částečná pulpotomie se dvěma bioaktivními cementy v trvalých zubech u 6 až 18ti letých pacientů s příznaky indukujícími ireverzibilní pulpitidu: nevýznamně randomizovaná kontrolní studie | IEJ | 2019 | 7 |

Balení

K dispozici v:

- balení 15ti kapslí a 15ti ampulek s tekutinou
- balení 5ti kapslí a 5ti ampulek s tekutinou



Septodont - 58 Rue du Pont de Créteil - 94100 Saint-Maur-des-Fossés - France
Tél. : +33 (0)1 49 76 70 00 - Fax : +33 (0)1 48 85 54 01

Please visit our website for more information:

www.septodont.com

